FACULTÉ DE MÉDECINE DE PARIS

ANNEE 1930

THÈSE

N° 131

POUR

LE DOCTORAT EN MÉDECINE

(DIPLOME D'ÉTAT)

PAR

MASSIER ANDRÉ

Ancien Externe des Hôpitaux de Paris

Né à Nice, le 21 Juin 1903

INDICATIONS, TECHNIQUE ET RÉSULTATS DU Traitement Bronchoscopique DES SUPPURATIONS PULMONAIRES

Président : M. ROGER, *Professeur*

PARIS

AMÉDÉE LEGRAND, ÉDITEUR

93, BOULEVARD SAINT-GERMAIN

1930

THESE

POUR

LE DOCTORAT EN MÉDECINE

1 M

FACULTÉ DE MÉDECINE DE PARIS

ANNÉE 1930

THÈSE

N° .....

POUR

LE DOCTORAT EN MÉDECINE

(DIPLOME D'ÉTAT)

PAR

MASSIER ANDRÉ

Ancien Externe des Hôpitaux de Paris

Né à Nice, le 21 Juin 1903

INDICATIONS, TECHNIQUE ET RÉSULTATS

DU

Traitement Bronchoscopique

DES

SUPPURATIONS PULMONAIRES

Président : M. ROGER, *Professeur*

PARIS

AMÉDÉE LEGRAND, ÉDITEUR

93, BOULEVARD SAINT-GERMAIN

1930

LE DOYEN. . . . . M. ROGER.

I. — PROFESSEURS	MM.
Anatomie.	ROUVIÈRE.
Anatomie médico-chirurgicale et chirurgie expérimentale.	CUNÉO.
Physiologie.	ROGER.
Physique médicale.	STROHL.
Chimie médicale.	DESGREZ.
Bactériologie.	LEMIERRE.
Parasitologie et histoire naturelle médicale.	BRUMPT.
Pathologie et thérapeutique générales.	BAUDOUIN.
Pathologie médicale.	CLERC.
Pathologie chirurgicale.	N...
Anatomie pathologique.	ROUSSY
Histologie.	CHAMPY.
Pharmacologie et matière médicale.	TIFFENEAU.
Thérapeutique.	LŒPER.
Hygiène et médecine préventive.	TANON.
Médecine légale.	BALTHAZAR.
Histoire de la médecine et de la chirurgie.	MÉNÉTRIER.
Pathologie expérimentale et comparée.	RATHERY.
Hydrologie, thérapeutique et climatologie	M. VILLARET.
Clinique médicale.	CARNOT BEZANÇON. ACHARD. Marcel LABBÉ.
Hygiène et clinique de la première enfance.	LEREBOULLET.
Clinique des maladies des enfants.	NOBÉCOURT.
Clinique des maladies mentales et des maladies de l'encéphale.	H. CLAUDE.
Clinique des maladies cutanées et syphilitiques . . .	GOUGEROT.
Clinique des maladies du système nerveux.	GUILLAIN.
Clinique des maladies infectieuses.	TEISSIER.
Clinique chirurgicale.	DELBET. HARTMANN LEJARS. GOSSET.
Clinique ophtalmologique.	TERRIEN.
Clinique urologique.	LEGUEU.
Clinique d'accouchements	COUVELAIRE. BRINDEAU. JEANNIN.
Clinique gynécologique.	J.-L. FAURE.
Clinique chirurgicale infantile et orthopédie.	OMBRÉDANNE.
Clinique thérapeutique médicale.	VAQUEZ.
Clinique oto-rhino-laryngologique.	SEBILEAU.
Clinique thérapeutique chirurgicale.	Pierre DUVAL.
Clinique propédeutique	SERGENT.
Clinique de la tuberculose	Léon BERNARD.
Professeur sans chaire.	MAUCLAIRE.

II. — AGRÉGES EN EXERCICE

MM	
ALAJOUANINE	Neurologie et psychiatrie.
AUBERTIN	Pathologie médicale.
BÉNARD (Henri)	Pathologie médicale.
BINET	Physiologie.
BLANCHETIÈRE	Chimie biologique.
BROCQ	Pathologie chirurgicale.
BRULÉ	Pathologie médicale.
CADENAT	Pathologie chirurgicale
CATHALA	Pathologie médicale.
CHABROL	Pathologie médicale
CHEVALLIER	Pathologie médicale.
DE GAUDART D'ALLAINES	Pathologie chirurgicale.
DOGNON	Physique.
DONZELOT	Pathologie médicale.
ÉCALLE	Obstétrique.
FEY	Urologie
GARNIER	Pathologie expérimentale.
GASTINEL	Bactériologie.
GATELLIER	Pathologie chirurgicale
GIROUD	Histologie.
HARVIER	Pathologie médicale.
HOVELACQUE	Anatomie.
HUTINEL	Pathologie médicale.
JOANNON	Hygiène.
JOYEUX	Parasitologie.

MM.	
LABBÉ (Henri)	Chimie biologique.
LAROCHE (Guy)	Pathologie médicale.
LEMAITRE	Oto-rhino-laryngologie.
LEROUX	Anatomie pathologique.
LEVEUF	Pathologie chirurgic.
LÉVY-VALENSI	Neuro-psychiâtrie.
LIAN	Pathologie médicale.
MERCIER (Fern.)	Pharmacologie.
MILLOT	Histologie
MONDOR	Pathologie chirurgic.
MOREAU	Pathologie médicale.
MOULONGUET	Pathologie chirurgic.
MOURE	Pathologie chirurgic.
MULON	Histologie.
OBERLING	Anatomie pathologiq.
OLIVIER	Anatomie.
PIÉDELIÈVRE	Médecine légale.
PORTES	Obstétrique.
QUÉNU	Pathologie chirurgicale
RICHET	Physiologie.
SÉZARY	Dermatologie et syphiligraphie.
VALLERY-RADOT (Pasteur)	Pathologie médicale.
VAUDESCAL	Obstétrique.
VELTER	Ophtalmologie.
VERNE	Histologie.
VIGNES	Obstétrique.

III. — AGRÉGÉS RAPPELÉS A L'EXERCICE

pour le service des examens

MM.	
BUSQUET	Pharmacologie.
GUÉNIOT	Obstétrique.
LEQUEUX	Obstétrique.

MM.	
NEVEU-LEMAIRE	Parasitologie.
RETTERER	Histologie
ZIMMERN	Physique.

IV. — AGRÉGÉS CHARGÉS DE COURS DE CLINIQUE

à titre permanent

MM.		MM	
ALGLAVE	Clinique chirurgicale.	LÉVY-SOLAL	Clinique obstétricale.
AUVRAY	Clinique chirurgicale.	LÉRI	Clinique médicale.
BASSET	Clinique chirurgicale	METZGER	Clinique obstétricale.
CHEVASSU	Clinique chirurgicale.	MOCQUOT	Clinique chirurgicale.
LAIGNEL-LAVASTINE	Clinique médicale.	PROUST	Clinique chirurgicale.
LE LORIER	Clinique obstétricale.	SCHWARTZ	Clinique chirurgicale.

V. — CHARGÉS DE COURS

MM. MAUCLAIRE, professeur sans chaire	Chargé du cours de chirurgie orthopédiqu chez l'adulte pour les accidents du travail, les mutilés de guerre et les infirmes adultes.
FREY	Stomatologie.
CHAILLEY-BERT	Éducation physique.
LEDOUX-LEBARD	Radiologie clinique.
WEILL-HALLÉ	Puériculture.

Par délibération en date du 9 Décembre 1798, l'Ecole a arrêté que les opinions émises dans les dissertations qui lui seront présentées, doivent être considérées comme propres à leurs auteurs et qu'elle n'entend leur donner aucune approbation ni improbation.

A LA MÉMOIRE DE MES GRANDS-PARENTS

A MON PÈRE

LE DOCTEUR H. MASSIER

LARYNGOLOGISTE DES HÔPITAUX DE NICE

A MA MÈRE

A MON FRÈRE

Bien faible preuve de ma profonde reconnaissance ; que ce travail soit pour eux le témoignage de ma très grande affection.

A NOTRE PRÉSIDENT DE THÈSE

M. LE PROFESSEUR ROGER

DOYEN DE LA FACULTÉ DE MÉDECINE
MÉDECIN DE L'HÔTEL-DIEU
MEMBRE DE L'ACADÉMIE DE MÉDECINE

Qui nous fit l'honneur d'accepter la présidence de cette thèse, en hommage de notre respectueuse gratitude et de notre grande reconnaissance.

A MES MAITRES DANS LES HOPITAUX

(1924-1930) *Stage*

M. le Professeur HARTMANN.
M. le Professeur WIDAL (*in memoriam*).
M. le Docteur F. RAMOND.

Externat

1926 : M. le Docteur FREDET.
M. le Docteur MACÉ.
1927 : M. le Docteur RIVET.
1928 : M. le Docteur GRIVOT.
M. le Docteur ROUGET.
1929 : M. le Professeur agrégé LEMAITRE.
1930 : M. le Docteur GRIVOT.

A MM. LES DOCTEURS :

CHIRIÉ, accoucheur des Hôpitaux.
GIRODE, chirurgien des Hôpitaux.

A MON MAITRE, LE DOCTEUR MACÉ,

ACCOUCHEUR DE L'HÔTEL-DIEU

Qui m'a toujours considéré comme le fils d'un ami et qui pendant toute la durée de mes études a été pour moi un aide précieux et un conseiller avisé. Qu'il me permette de lui témoigner ici mon inaltérable attachement et mon affectueuse reconnaissance.

A MON MAITRE, LE DOCTEUR ROUGET

LARYNGOLOGISTE DE L'HÔPITAL TROUSSEAU

Qui en nous inspirant le sujet de cette thèse nous a manifesté une fois de plus sa bienveillante sympathie.

Il nous a accueilli dans son service avec sa sollicitude et son amabilité coutumières, il s'est montré envers nous un maître bon et indulgent, nous prodiguant un enseignement toujours empreint de cordialité.

Qu'il veuille bien accepter le témoignage de notre sincère gratitude et de notre respectueuse affection.

A MON MAITRE, LE PROFESSEUR AGRÉGÉ LEMAITRE,

LARYNGOLOGISTE DE L'HÔPITAL SAINT-LOUIS

Dont nous ne saurions oublier l'accueil affectueux qu'il nous a toujours réservé. Nous sommes heureux et fier d'avoir été son externe et d'avoir pu bénéficier de son enseignement clinique.

Qu'il trouve ici, avec l'expression de notre respectueux dévouement, le témoignage de toute notre gratitude pour avoir si aimablement mis à notre disposition des documents pour notre thèse.

A MON MAITRE LE DOCTEUR GRIVOT,

LARYNGOLOGISTE DE L'HÔPITAL SAINT-ANTOINE

En reconnaissance du bienveillant intérêt qu'il nous a toujours manifesté pendant le séjour que nous avons fait, à deux reprises, dans son service.

AU DOCTEUR G. LAURENS

LARYNGOLOTISTE DE L'HÔPITAL SAINT-JOSEPH

En témoignage de ma respectueuse affection.

A MM. LES DOCTEURS

HALPHEN, CHATELIER, LEROUX, AUBIN,

OTO-RHINO-LARYNGOLOGISTES DES HÔPITAUX

AU DOCTEUR LEMARIEY,

ASSISTANT DU SERVICE D'O. R. L. DE L'HÔPITAL TROUSSEAU

Qui, comme assistant à l'hôpital Saint-Antoine et à l'hôpital Trousseau, a été pour moi le maître patient et amical. Je lui en suis profondément reconnaissant.

Les conseils si justes qu'il m'a constamment donnés furent pour moi de précieux auxiliaires au cours de ce travail.

Qu'il trouve ici, avec l'expression de mes sincères remerciements, le témoignage de ma très fidèle amitié.

AU DOCTEUR LALLEMANT,

ASSISTANT DU SERVICE D'O. R. L. DE L'HÔPITAL SAINT-ANTOINE

Qui m'a si aimablement initié aux difficultés de la technique bronchoscopique avec une grande compétence et une patience des plus indulgentes.

A MM. LES DOCTEURS

MADURO, REMY-NERIS, ASSISTANTS DU SERVICE D'O. R. L. DE L'HÔPITAL SAINT-LOUIS

PLAN

I. — Introduction. — Historique.

II. — Instrumentation. — Technique de la Bronchospie.

III. — Les manœuvres de la thérapeutique bronchoscopique.

- Aspiration.
- Lavage.
- Injections médicamenteuses.
- Attouchements modifitateurs.

IV. — Etude Clinique.

A) Suppurations pulmonaires aiguës.

1) Abcès par corps étrangers.
2) Abcès spontané.
3) Abcès gangréneux.

B) Suppurations pulmonaires chroniques.

1) Par corps étranger méconnu.
2) Abcès chronique du poumon.
3) Dilatation des bronches.
4) Gangrènes à forme prolongée.

Vè. — Contre-indications.

VI. — Résultats.

VII. — Conclusions.

CHAPITRE I

Introduction - Historique

Depuis la première bronchoscopie pratiquée par Killian, le champ d'utilisation de cette méthode s'est grandement élargi. En effet, la bronchoscopie est passée de l'extraction des corps étrangers à la découverte d'un certain nombre d'états pathologiques de la trachée et des bronches.

Nous ne nous occuperons dans ce travail que des suppurations pulmonaires soignées par voie endoscopique.

Ce traitement des bronchorrhées est une acquisition récente.

Avant la guerre, Ephraïm en Allemagne, et Guisez en France, avaient déjà montré l'importance des thérapeutiques endobronchiques en médecine.

Mais c'est seulement, au cours de ces dernières années, que différents auteurs comme Chevalier-Jackson, Lynah, Lukens, Ballon, Myerson, ont précisé tout l'intérêt que

cette méthode endoscopique pouvait avoir dans le traitement des suppurations pulmonaires.

Récemment, en France, la question a été reprise par Moulonguet, Rist et Soulas. D'autre part, en collaboration avec le Professeur Sergent, notre maître Rouget et son assistant Lemariey ont défini les indications, la technique et les résultats que l'on pouvait attendre d'un traitement bronchoscopique des suppurations pulmonaires. C'est à l'expérience de ces derniers que nous devons la mise au point de cette thèse. Nous ne voulons pas entendre par là que tout a été dit sur ce procédé. Bien au contraire, il s'agit d'une méhode d'avenir, les questions de technique sont très bien réglées, mais elle est entrée depuis peu dans la thérapeutique de ces bronchorrhées et les résultats sont encore à discuter. Nous n'avons donc pas d'autre prétention que celle d'exposer ces résultats que nous avons obtenus avec notre maître Rouget et Lemariey.

Cependant, il ne faudrait pas croire que toutes ces bronchorrhées sont guéries par ce procédé. Pour apprécier exactement les résultats nous devons établir une distinction entre :

Les suppurations aiguës

Les suppurations chroniques

le pronostic étant variable suivant que l'on a affaire à l'une ou à l'autre de ces deux formes.

Formes aiguës :

Les lésions suppuratives aiguës ou récentes du parenchyme pulmonaire ou de la muqueuse bronchique sont

susceptibles d'aboutir à une guérison totale, sans séquelles. Il est bien entendu que nous excluons de ces formes les formes infectieuses hypervirulentes, gangréneuses, où la mort est l'aboutissant fatal.

C'est dans ces cas récents, que l'endoscopie donne des résultats positifs permettant, en quelques séances, le retour ad integrum du parenchyme pulmonaire.

Telle est la notion générale et capitale qui domine cette question des suppurations aiguës. Le médecin doit la connaître pour éviter le passage à la chronicité d'un abcès du poumon.

Formes chroniques :

Si a guérison est presque une certitude dans les suppurations aiguës, au contraire, dans les formes chroniques, le pronostic est entièrement dominé par la sclérose bronchique et pulmonaire qui s'est progressivement installée. Là, nous sommes désarmés, car nos moyens ne nous permettent d'agir que sur l'expectoration, son abondance, sa fétidité, sur les poussées de réinfection, mais non sur la sclérose. Comme l'a bien précisé le Professeur Sergent, ils ne peuvent être que des adjuvants qui visent à atténuer l'élément infectieux ; ils ne peuvent espérer assécher, ni cicatriser une cavité suppurée. Dès que l'armature et la musculature bronchiques sont tant soit peu déficientes, il semble bien que les troubles fonctionnels qui en résultent compromettent définitivement la vitalité des bronches, leur résistance à l'infection et leur moyen de protection contre les contaminations aériennes. Dans ces cas le tissu pulmonaire est très altéré, les

parois bronchiques sont rigides, le poumon n'est plus, suivant l'expression d'Archibald, qu'un « marécage de pus semé d'îlots de sclérose ».

Dans de telles conditions la bronchoscopie ne peut avoir d'autre prétention que celle d'améliorer l'état pénible de ces malades.

Nous voyons donc combien le diagnostic est différent suivant le cas, et nous comprenons tout l'intérêt qu'il y a à ne pas négliger ces bronchites chroniques, ces broncho-pneumonies traînantes de l'enfance, qui précèdent si souvent une dilatation des bronches, et qui sont encore, endoscopiquement, curables.

CHAPITRE II

Le but de la bronchoscopie dans le traitement des suppurations plumonaires est de favoriser le drainage en aspirant les sécrétions purulentes, de nettoyer les cavités suppurantes par des irrigations antiseptiques discrète, de traiter les parois sécrétantes par des instillations ou des attouchements modificateurs.

Chevalier Jackson a exactement précisé la technique de la bronchoscopie et mis au point l'instrumentation qui sont actuellement adoptés par la majorité des endoscopistes.

I. — *Instrumentation :*

Nous n'insisterons pas sur les différentes variétés de bronchoscopes utilisés dans ce traitement des suppurations broncho-pulmonaires : l'instrumentation de Brunnings, de Guisez, ont leurs adeptes. Les divers cas ayant servi de base à ce travail ont été traités en utilisant les tubes de Chevalier-Jackson.

Leur faible calibre, l'éclairage distal et le tube intrapariétal d'aspiration qu'ils comportent, les rendent par-

ticulièrement aptes au rôle d'examen et de drainage qui intéresse dans ces cas l'opérateur.

Nous avons joint la photographie des différents instruments utilisés pour cette méthode. Nous réservons pour plus loin la description de la sonde de Lynah, de l'aspirateur de Lukens et de la seringue de Lemariey.

II. — *Anesthésie :*

Contrairement à certains auteurs américains, nous estimons que l'on devra toujours faire une anesthésie préalable du larynx. Car il existe une certaine brutalité dans la manœuvre que le patient se refuse d'accepter, du moins au cours des premières séances. En effet, il y a des sujets qui possèdent une tolérance parfaite et qui supportent l'introduction du bronchoscope sans anesthésie, au bout de plusieurs interventions.

Chez l'enfant, l'anesthésie pourrait être dangereuse, donc il vaut mieux s'abstenir. En tout cas, règle formelle, on ne fera jamais d'anesthésie générale, mais seulement une anesthésie locale ; c'est celle que nous décrirons.

D'une façon générale, on préparera le malade en lui faisant prendre, quatre jours avant, du bromure, et au début de l'anesthésie, une cuillerée de sirop de chloral. Le chlorhydrate de morphine sera aussi indiqué pour diminuer le réflexe de la toux et pour diminuer également la quantité de cocaïne nécessaire.

L'anesthésie sera aussi minutieuse que possible pour être absolue. A l'aide de porte-cotons imbibés de cocaï-

PLANCHE I

Seringue de Lemariey avec canule à injection bronchique.
Pince de Chevalier-Jackson.
Canule à aspiration bronchique de Lynah.
Irrigateur de Lukens.
Canule pour pulvérisations bronchiques.
Deux porte-éponges bronchiques.
Spatule de Chevalier-Jackson.
Bronchoscope de Chevalier-Jackson (Enfant adulte).

ne au 1/10e, on badigeonne la base de la langue, la face postérieure et antérieure de l'épiglotte et tout le larynx. Cette anesthésie doit être parfaite et l'on n'entreprendra jamais une bronchoscopie avant l'abolition des réflexes laryngés. Le porte-coton doit « se promener » dans le larynx sans réveiller le moindre réflexe. Quatre centimètres cubes de cocaïne au 1/10e suffisent amplement à réaliser l'anesthésie laryngée.

Cette anesthésie sera complétée par une injection intratrachéale de deux à trois centimètres cubes de Butelline à 10 % additionnée d'adrénaline.

L'absorption rapide de la cocaïne par la muqueuse des voies respiratoires inférieures et sa grande toxicité contreindiquent absolument son emploi. Cette instillation trachéale ne dispensera pas, après l'introduction du bronchoscope, d'une anesthésie minutieuse de la bifurcation de la trachée et des premières divisions bronchiques. Cette anesthésie sera réalisée par la pulvérisation, à travers le tube, de deux à quatre centimètres cubes de la solution de butelline-adrénaline ou par l'attouchement de la muqueuse à l'aide d'éponges endoscopiques imprégnées de cette solution.

L'association d'adrénaline à la butelline favorise la visibilité et les manœuvres opératoires, par l'ischémie et la rétraction de la muqueuse qu'elle provoque.

III. — *Technique.*

La position la meilleure pour la bronchoscopie est la position couchée combinant la position de Tredelenburg

et de Rose. Le malade est placé en décubitus dorsal ; sa tête dépasse largement l'extrémité de la table, soutenue par l'aide qui lui imprime l'orientation voulue. Le rôle de cet aide est capital car « aucun instrument ne peut supprimer la nécessité d'une position correcte du malade pour obtenir les meilleurs résultats en rapidité et en précision » (Chevalier-Jackson).

Après traction de la langue, le bronchoscope est introduit jusqu'à l'épiglotte et la récline en avant : immédiatement se découvre l'orifice laryngien.

Ce tube de 10 millimères de diamètre en moyenne, pour les adultes, passera facilement entre les cordes, grâce à un mouvement de spirale qu'on lui imprimera.

Cette introduction du tube, qui doit toujours s'effectuer avec douceur, suppose une parfaite visibilité. On choisira de préférence pour franchir la glotte le moment d'une inspiration.

L'aide, par les mouvements de latéralité qu'il imprime à la tête, facilite la progression du bronchoscope vers la division bronchique à examiner.

Si l'on cherche à atteindre la bronche droite, la tête du sujet sera portée vers la gauche ; de même si l'on désire pénétrer dans la bronche gauche, la tête du sujet sera portée vers la droite.

Pour introduire le bronchoscope dans les ramifications bronchiques postérieures, la tête est fortement relevée. Au contraire elle est abaissée pour atteindre les ramifications antérieures.

La progression du tube est donc facile ; cependant il existe un détail sur lequel nous voulons insister : Arrivé

à la bifurcation de la trachée, il est bon d'inspecter les deux bronches, en se rappelant que la bronche droite est la continuation morphologique de la trachée et que la gauche, au contraire, au point de vue endoscopique, est une bronche latérale.

Cette prudence est nécessaire, car il peut arriver de passer directement et facilement dans la bronche droite d'après ce que nous venons de dire. On s'attachera donc à reconnaître l'éperon trachéal, ce qui peut être malaisé, s'il est le siège d'ulcérations ou s'il est particulièrement déformé par suite d'une compression par des ganglions médiastinaux.

Difficultés.

On peut parfois éprouver des difficultés pour l'introduction du tube, elles relèvent de trois causes : la tête, les dents, l'anesthésie.

Les difficultés provenant de la tête sont dues à ce qu'on lui donne une mauvaise position. Elle doit être bien étendue et son élévation doit varier avec chaque mouvement.

La saillie trop marquée des dents incisives du maxillaire supérieur est souvent une cause de difficultés, mais c'est en dernier ressort que l'on se décidera à les faire arracher.

La cause la plus fréquente de difficultés est due à une anesthésie imparfaite du larynx. Il se produit un spasme et le bronchoscope ne peu franchir la glotte. Nous retrouvons donc ici l'utilité d'une anesthésie complète,

qui ne le sera que si on la pratique d'une façon méthodique et progressive.

Le diamètre du bronchoscope utilisé pour les enfants est très petit. Aussi l'emploi de la spatule laryngoscopique permettra d'abord de repérer l'orifice du larynx ; la visibilité étant alors parfaite, on introduira à travers les cordes vocales le tube bronchoscopique de la même façon que pour les adultes. Nous rappelons que chez les enfants on ne pratiquera aucune anesthésie dans quelque cas que ce soit.

IV. — *Image bronchoscopique :*

Le simple fait d'introduire le bronchoscope nous permet de reconnaître immédiatement le territoire bronchopulmonaire qui suppure. En effet, la muqueuse normale a un aspect rose pâle, une finesse qui laisse percevoir par transparence les anneaux de la trachée. Ces traces d'anneaux sont absentes sur la face postérieure de la trachée, par suite de l'existence de la cloison trachéo-œsophagienne. Partout ailleurs, sur une trachée normale, les intervalles membraneux ont généralement une couleur plus foncée que les saillies correspondant aux cartilages. Cet aspect annelé des parois diminue au fur et à mesure que l'on descend et n'est plus constatable sur les petites bronches.

D'autre part, la paroi postérieure de la trachée qui est ordinairement un peu aplatie peut, pendant la toux, présenter un bombement en avant. Il n'y a rien là de pathologique et cela s'observe surtout chez l'enfant exa-

miné sans anesthésie. Dans le thorax normal, l'éperon trachéal se meut en avant, aussi bien qu'en bas, pendant l'inspiration profonde et reprend sa place à l'expiration.

Chevalier Jackson a constaté, en outre, que la descente pendant l'inspiration est lente par rapport au retour rapide dans l'expiraion qui suit.

Nous signalons cette constation pour montrer toute l'importance que prend ce mouvement respiratoire de l'éperon, au poin de vue diagnostique, car divers états péri-trachéaux, péri-bronchiques gênent ce mouvement.

Les éperons de bifurcation trachéale et bronchique sont aigus.

Par contre, l'image de la bronche correspondant au territoire infecté est tout autre. La muqueuse est épaissie, turgescente, rouge, réduisant le calibre de la bronche à une fente par où vient sourdre le pus. Si on introduit une sonde qui dilate cet orifice, une débâcle de pus survient, qui confirme le diagnostic de rétention. Cependant l'obstruction n'est pas toujours aussi complète et la bronche de drainage se distingue alors par son aspect sale, tapissée d'enduits purulents.

CHAPITRE III

Thérapeutique bronchoscopique

Différents moyens sont employés pour le traitement de ces suppurations pulmonaires. Ce sont :

— L'aspiration.
— Le lavage.
— Les injections médicamenteuses.
— Les attouchements modificateurs.

1) Aspiration.

Le bronchoscope de Chevalier-Jackson présente, dans sa paroi même, un tube aspirateur. Au fur et à mesure de la progression du bronchoscope, les sécrétions purulentes sont ainsi aspirées. L'avantage est grand, puisque la visibilité reste parfaite, mais cette aspiration se trouve essentiellement limitée à un territoire répondant à la bronche souche. Aussi Lynah a conçu une canule, destinée à atteindre les bronches latérales. Elle présente une

extrémité distale, recourbée, flexible et mousse. Reliée à une pompe aspirante, on l'introduit, en passant à travers le tube bronchoscopique, jusqu'au contact du foyer purulent ou de la bronche de drainage, aisément, sous le contrôle de la vue et sans traumatisme.

2) Le lavage.

Le lavage doit toujours être précédé de l'aspiration des sécrétions bronchiques. On utilisera un liquide légèrement antiseptique, bleu de méthylène ou eau iodée, tiédi, au préalable. Le liquide, sans pression, est amené jusqu'à la cavité secrétante, à l'aide d'une sonde de Lynah, reliée à un bock, introduite dans le bronchoscope. Ce liquide doit couler doucement dans le foyer septique et en même temps il est repris par l'aspirateur situé dans la paroi du tube bronchoscopique.

Cette irrigation ne doit pas dépasser cent centimètres cubes.

L'irrigateur conçu par Lukens, comportant deux canules solidaires, l'une pour l'injection, l'autre pour l'aspiration simplifie la technique du lavage.

Certains auteurs ont reproché aux irrigations le danger de dissémination de l'infection, mais ceci ne sera pas à craindre, si l'irrigation est toujours limitée à un territoire déterminé et réduit de l'arbre respiratoire.

Cependant, il nous paraît tout à fait contre-indiqué d'avoir recours à cette manœuvre dans les infections pulmonaires aiguës et évolutives ou de pratiquer en quelque cas que ce soit le lavage forcé du poumon.

3) Injections médicamenteuses.

Après avoir lavé la cavité suppurée, il est bon d'injecter, pour tenter de modifier les parois bronchiques, des huiles médicamenteuses, soit des essences aromatiques, soit du lipiodol, soit de l'huile au novarsenobenzol (1).

Le lipiodol sera formellement proscrit dans les états hémorragiques.

On a préconisé également le Spray ou les pulvérisations antiseptiques.

Pour ces injections, on se servira utilement d'une seringue d'une capacité de 20 à 30 centimètres cubes, munie d'une canule bronchique de Lynah (Modèle Lemariey).

4) Attouchements modificateurs.

Kully a bien montré l'importance qu'il y avait à rétablir le drainage de la cavité suppurante. En effet, la suppuration bronchique ou pulmonaire est conditionnée par l'obstruction de la bronche. Lorsque l'obstruction est d'ordre purement inflammatoire, le drainage s'obtient par des attouchements de cocaïne-adrénaline ou de butelline.

D'autre fois la muqueuse est exubérante, dégénérée, fongueuse ; on pourra enlever les bourgeons à la pince

(1) Cette dernière est une émulsion dans trente centimètres cubes d'huile d'olive stérilisée de 30 à 45 centigrammes de Novarsenobenzol. C'est elle que nous employons. On peut aussi émulsionner ce produit dans de l'huile goménolée au 1/100e. Elle donne d'excellents résultats dans les bronchites fétides.

ou pratiquer des attouchements au nitrate d'argent au 1/50e ou au 1/100e. Une muqueuse à tendance hémorragique bénéficiera d'un attouchement analogue.

De toutes façons, l'emploi de ces agents caustiques devra être fait avec une extrême prudence. Si enfin la suppuration est provoquée par un corps étranger, l'ablation de cet obstacle rétablira le drainage.

La sérothérapie et la vaccinothérapie locales ont été essayées avec des résultats variables. En tous cas cette thérapeutique nous semble très difficilement réalisable, car la vaccinothérapie locale suppose un contact constant et prolongé du vaccin, ce qui est impraticable au niveau de l'arbre respiratoire.

CHAPITRE IV

Etude Clinique

Nous avons déjà montré, au début de ce travail, la différence qui existe, au point de vue du pronostic, entre les suppurations pulmonaires aiguës et les suppurations pulmonaires chroniques, ces dernières étant essentiellement conditionnées par la réaction de sclérose péribronchique.

Dans les formes aiguës, au contraire, la guérison peut être atteinte et ce sont elles que nous allons tout d'abord étudier.

A. — Suppurations pulmonaires aiguës.

Il convient de distinguer, dans ces infections aiguës, trois formes cliniques :

1) Abcès du poumon lié à la présence d'un corps étranger.

2) Abcès du poumon soit d'apparition spontanée, soit post-amygdalectomique reconnaissant pour cause les germes de la suppuration banale.

3) Abcès gangréneux.

B. — Suppurations pulmonaires chroniques.

1) Par corps étranger méconnu.

2) Abcès chronique du poumon.

3) Dilatation des bronches.

4) Gangrènes à forme prolongée.

Suppurations pulmonaires aiguës

1) Abcès du poumon lié à la présence d'un corps étranger

Les accidents infectieux qui surviennent après l'aspiration d'un corps étranger ont une gravité et une précocité d'apparition variables suivant deux facteurs :

— La nature du corps étranger.

— Le degré d'obstruction de la bronche.

Un haricot, par exemple, dans l'une des bronches, engendre des réactions violentes et détermine une infection septique souvent mortelle, tandis qu'un objet métallique de même volume peut séjourner dans une bronche sans gêner aucunement. Il convient, par suite, de distinguer entre les corps étrangers organiques et ceux d'autre nature. Toutefois, il nous semble qu'il y a lieu de considérer ici un autre facteur très important : c'est l'âge du malade. Les réactions sont beaucoup plus violentes chez un tout jeune enfant que chez un enfant de 4 ou 5 ans.

Le degré d'obstruction bronchique dépend aussi de la nature du corps étranger, de ses propriétés physiques, de sa forme, de sa position. Toute la pathologie de l'ab-

cès du poumon gravite autour du blocage des voies de ventilation ou des voies de drainage.

Si le corps étranger n'est pas immédiatement obstruant, il le devient à la longue, par suite des phénomènes de corrosion qu'il produit et qui en augmentent son volume. Il peut le devenir aussi par suite des réactions inflammatoires qu'il détermine et qui diminuent le calibre de la bronche.

Nous voyons donc que le facteur principal de l'apparition des phénomènes infectieux est l'obstruction de la bronche, obstruction plus ou moins complète, qui s'oppose au drainage physiologique des sécrétions bronchiques. Au-delà du corps étranger, les secrétions s'accumulent et la bronche oblitérée devient rapidement un foyer purulent, surtout si le corps étranger est de nature organique. A ce moment-là l'état général du malade devient celui d'un infecté, avec une température oscillante, une dyspnée vive et une expectoration abondante, fétide parfois gangréneuse.

L'examen physique ne révèle que peu de choses : soit un petit foyer de matité, soit quelques râles en couronnes. C'est à ce moment que la bronchoscopie prend toute sa valeur.

L'examen montre un œdème considérable de la muqueuse de la bronche autour du corps étranger. Par assèchement de la muqueuse et attouchements à l'adrénaline, on obtient un désenclavement partiel, à l'occasion duquel, on voit filtrer quelques gouttes de pus, accumulé derrière l'obstable. Avec un crochet ou une pince on le

PLANCHE II

Corps étranger de la bronche gauche (culot de crayon).
Abcès pulmonaire.
(La pleurésie est antérieure à l'accident).

mobilise puis on l'extrait ; à ce moment un flot de pus s'écoule de la cavité sous-jacente.

L'évolution de ces abcès du poumon par corps étranger est fatale si l'on n'est pas intervenu pour enlever l'obstacle. Dans les cas les moins mauvais, l'abès s'ouvre dans une bronche voisine et le corps étranger peut être expulsé avec la vomique, ou bien l'abcès s'ouvrant dans la plèvre entraîne une pleurésie purulente ou un pyopneumothorax. On a pu rerouver le corps éranger dans la plèvre par la thoracotomie.

Mais l'évolution peut être aussi rapidement mortelle. Le corps étranger détermine une chondrite, et la perforation d'une bronche hilaire ou de la trachée ; il éclate alors une péri-bronchite suppurée disséquante et une médiastinite mortelle. Le malade peut aussi être emporté par une septico-pyohémie ou plus rarement par l'ulcération d'un gros vaisseau du hile pulmonaire.

Le pronostic change complètement si l'on a la notion de corps étranger. En effet, l'extraction faite permettra le rétablissement du drainage des sécrétions purulentes sous-jacentes. Par quelques séances d'aspiration par voie endoscopique on aura vite fait de tarir la cavité suppurante et on obtiendra une guérison définitive. C'est que l'abcès du poumon par corps étranger est une véritable collection endobronchique.

On ne peut pas ne pas être frappé par le contraste qui existe entre les suppurations pulmonaires dues aux corps étrangers des bronches et les suppurations pulmonaires d'autre étiologie. Chevalier Jackson a bien montré l'existence d'un « mur de protec-

tion » contre l'envahissement du parenchyme pulmonaire par l'infection véhiculée par le corps étranger endo-bronchique. Dans les suppurations pulmonaires par corps étranger, le streptocoque domine et cependant il ne franchit pas ce mur de protection.

Le traitement consistera à enlever l'obstacle pour rétablir le drainage. L'aspiration suivra l'extraction et devra être refaite trois à quatre fois pour guérir le malade. Pendant la convalescence il sera bon de faire une ou deux bronchoscopies pour surveiller l'état de drainage. Nous ne sommes pas partisan de faire dans ces cas des lavages de la cavité suppurée, car on peut craindre en présence d'un foyer mal délimité la propagation de l'infection.

Cependant il y a une précaution utile à prendre, c'est la désinfection des voies respiratoires. Lemariey préconise à cet effet l'injection de 10 à 20 cc. de lipiodol pratiquée avant l'intervention. De cette façon on réduit au minimum les risques d'infection des régions voisines. En plus de l'antisepsie préparatoire de l'arbre respiratoire, cette injection de lipiodol nous donnera des renseignements précieux sur l'obstruction plus ou moins complète de la bronche, sur le siège exact de l'obstacle qui a pu passer inaperçu à la simple radiographie à cause de sa transparence.

Il sera bon également de pratiquer une injection de lipiodol dès l'extraction du corps étranger, et même de la renouveler au cours de la convalescence.

2) Abcès du poumon d'apparition spontanée et post amygdalectomique

Les Américains ont beaucoup étudié la question des abcès du poumon post-amygdalectomiques. En effet, dans leurs statistiques, cette étiologie d'abcès du poumon vient en première ligne ; il semble qu'il faille incriminer l'anesthésie générale *chloroformique* qui supprime tout réflexe tussigène : ces abcès seraient consécutifs à l'aspiration des sécrétions et du sang, dans les voies aériennes.

En France, où l'on utilise l'anesthésie légère au chlorure d'éthyle, ces affections sont exceptionnelles. Ausssi prendrons-nous pour type de description l'abcès du poumon survenant spontanément : Kourilsky, dans sa thèse, a bien étudié la question des abcès spontanés du poumon au point de vue pathogénie et classification.

Jusqu'à l'apparition de la vomique le diagnostic d'abcès du poumon est à peu près impossible. A ce moment, les signes généraux subissent une légère détente, la fièvre s'abaisse un peu, mai persiste oscillante ou rémittente avec des petits clochers irréguliers. Le malade reste amaigri et anorexique.

L'examen clinique du malade révèle habituellement des signes cavitaires, mais ce syndrome est loin d'être constant et parfois l'auscultation ne révèle que des signes de foyer congestif malgré l'évacuation.

Typiquement, la radiographie nous montre une poche hydro-aérique à grand axe vertical, cerclé à sa périphérie par un anneau de condensation pulmonaire à double contour net et se contractant à la toux. Mais cet aspect est loin d'être la règle et souvent on ne distingue qu'une zone sombre diffuse. Quant au lipiodol, s'il n'est pas mis à même dans la cavité suppurée, il ne peut pas pénétrer dans les abcès du poumon et constitue un moyen d'exclusion capital pour le diagnostic.

C'est à cette période que la bronchoscopie a le plus de chances de donner d'excellents résultats. Cependant, nombre d'auteurs refusent leur confiance à cette méthode, étant donné la fréquence de l'évolution spontanée vers la guérison.

Ceci est vrai : des malades ont été guéris d'une façon plus ou moins rapide après la vomique. Toutefois il ne faudra pas trop se hâter de considérer cette guérison comme obtenue. On ne pourra l'affirmer que, lorsque après plusieurs mois, tout signe fonctionnel aura disparu, que toute image radiologique se sera effacée. Mais, rien ne peut nous faire prévoir que l'évolution se fera vers la guérison. Après des périodes d'accalmie, on voit les signes généraux et fonctionnels, la fièvre, la toux, l'expectoration reprendre en même temps que les signes physiques réapparaissent, et le malade devient un suppurant chronique.

C'est ce passage à la chronicité que l'on évite, le plus souvent, par la méthode endoscopique. Si même l'évolution de cet abcès doit se faire naturellement vers la guérison, nous ne pouvons par ce moyen que la favori-

PLANCHE III

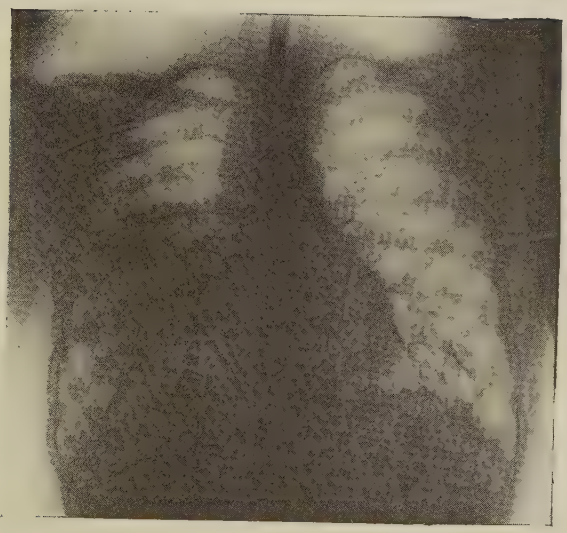

Abcès du poumon droit avant le stade d'ouverture.

ser. En effet, nous avons déjà dit que la seule condition nécessaire pour une bonne guérison était le rétablissement du drainage de la cavité suppurante et on est en droit de se demander comment il peut se trouver réalisé avec une muqueuse aussi tuméfiée, hypervascularisée, rétrécissant la lumière de la bronche jusqu'à la réduire à une fente virtuelle par où filtre un pus très épais. On comprend alors toute l'utilité de favoriser ce drainage par des attouchements de la muqueuse à l'adrénaline et d'introduire une sonde de Lynah jusqu'à la cavité abcédée, d'en faire l'aspiration évacuatrice pour permettre son collapsus.

Les résultats de l'aspiration sont remarquables. On peut arriver à ramener trente, cinquante centimètres cubes et même plus, de sécrétions purulentes à chaque séance et la rétention cessant, l'œdème diminue, l'écoulement se régularise et bientôt disparaît. Dans ces affections pulmonaires aiguës, l'irrigation nous semble contre-indiquée. Myerson a bien montré le danger qu'il pouvait y avoir à faire des lavages, dans les cas où la suppuration ne remonte pas à plus de trois semaines.

En effet, l'irrigation, même peu abondante, sans pression, risque de propager l'infection, en l'absence d'une barrière leucocytaire résistante, aux lobes demeurés sains et de créer ainsi des foyers disséminés de broncho-pneumonie.

Il est bon, au contraire, d'injecter dans la bronche atteinte 15 à 20 cc. d'huile antiseptique telle que le lipiodol.

La bronchoscopie a permis d'étudier la flore micro-

bienne de ces abcès. Un réservoir stérile interposé sur le trajet de la sonde aspiratrice ou une simple pipette métallique (Rouget) permettra de recueillir sans risque de contamination les sécrétions mêmes, de la cavité purulente. L'examen de ce pus a montré que les germes en cause sont extrêmement variés. Au premier rang se place le streptocoque, puis le pneumocoque. Plus accessoirement on peut rencontrer le staphylocoque, le bacille de Friedlander, l'entérocoque.

C'est alors qu'on a pensé de faire de la vaccinothérapie locale, mais nous l'avons déjà signalé, elle est d'une réalisation difficile au niveau de l'arbre respiratoire.

Si l'abcès se trouve situé au niveau du lobe supérieur il constitue une difficulté technique, non pas une contre-indication.

La chirurgie reprendra ses droits quand il s'agira d'un abcès cortical, avec pleurésie purulente. Cependant avant d'envoyer le malade au chirurgien, il faudra toujours lui faire au préalable une bronchoscopie et une injection de lipiodol. Ces deux épreuves, suivies d'une radiographie, permettront de situer l'abcès, de reconnaître la bronche de drainage et d'être un temps préparatoire à l'acte chirurgical, en désinfectant l'arbre respiratoire.

Le traitement endoscopique d'un abcès aigu, qui doit être entrepris dès la vomique, comporte en général cinq à six séances, espacées de deux ou trois jours et doit se borner à l'aspiration et à l'injection de lipiodol.

3°) Abcès gangréneux

Les abcès gangréneux du poumon forment le troisième type clinique que nous ovons à étudier.

Chevalier Jackson n'est pas partisan de manœuvres endoscopiques pour ces abcès. Il est évident que dans la grande majorité des cas, cette thérapeutique ne peut même pas être tentée, étant donné la gravité de l'atteinte générale.

Au point de vue bactériologique, ces abcès renferment une flore microbienne très polymorphe. D'une part on y trouve, en grande abondance, les germes de la suppuration banale, pneumocoque, streptocoque, auxquels se joignent des anaérobies : d'autre part on y met fréquemment en évidence l'association fuso-spirillaire.

Ces abcès sont primitifs dans la majorité des cas. La plupart des abcès secondaires font suite à une sinusite, à une carie dentaire, à une stomatite, à une infection rhino-pharyngée.

Anatomiquement il existe une grande parenté entre ces abcès gangréneux et les abcès simples. Il s'agit le plus souvent de foyers multiples en général petits, ne dépassant pas le volume d'une noisette, qui ont envahi un lobe pulmonaire. La gravité de ces abcès, provient justement de la multiplicité de ces foyers et du peu de tendance à la localisation. C'est pour ces raisons que Chevalier Jackson déconseille les manœuvres endoscopiques dans ces cas.

Cependant MM. Rouget et Lemariey, à la demande du professeur Sergent, ont été amenés à pratiquer une bronchoscopie chez un tel malade. A la suite de deux séances d'aspiration, suivies d'injections de sérum antigangréneux, l'infection s'est atténuée et s'est localisée, la suppuration diminua et s'enkysta.

Cet exemple contredirait donc ce que nous avons énoncé plus haut, mais nous croyons qu'il s'agit là d'un cas exceptionnel sur lequel on ne doit pas compter, pour établir les indications de cette méthode.

Ces malades ont un mauvais état général, ils sont profondément infectés et débilités, et toutes les manœuvres que l'on sera amené à entreprendre sur eux devront être excessivement douces et prudentes.

L'anesthésie en particulier doit se réduire au strict minimum et nous conseillons de ne pratiquer aucune injection intra-trachéale toxique. Les injections de liquides antiseptiques ou de sérum doivent être faites très lentement et en petite quantité, afin d'éviter des accidents asphyxiques.

De toute façon l'intervention doit durer le moins de temps possible et l'habileté de l'opérateur sera capitale dans ces cas.

Faut-il pour cela refuser tout crédit à la bronchoscopie ? Il ne nous semble pas, car le pronostic de ces différents processus évolutifs est fatal et cette méthode est la seule qui puisse nous donner quelque espoir et qui permette en atténuant et en localisant le processus infectieux l'intervention ultérieure du chirurgien.

B. - Suppurations pulmonaires chroniques

Dans le cadre de ces suppurations pulmonaires chroniques nous comprenons les abcès du poumon et les dilatations des bronches. Il est extrêmement difficile, en clinique, de faire la part de ces deux affections chez un malade donné, en l'absence d'antécédents nets. Un abcès pulmonaire peut s'accompagner de dilatations secondaires des bronches. De même la dilatation des bronches, longtemps limitée à des altérations pariétales, est susceptible peu à peu, de se compliquer d'abcès péri-bronchiques et de sclérose pulmonaire.

Dans ce chapitre, nous faisons entrer, aussi, les accidents infectieux tardifs, dus à la présence de corps étrangers méconnus, et ce sont eux qui vont nous occuper tout d'abord.

1) Suppurations par corps étranger méconnu

1) Dans le cas de séjour prolongé *d'un corps étranger méconnu* dans l'arbre respiratoire, le processus est le même que dans les cas récents, mais seule l'intensité de l'infection diffère. Le corps étranger est peu septique et les accidents demeurent latents ou bien le malade est soigné pour des bronchites récidivantes ou pour tuberculose, sans qu'on puisse fixer l'étiologie exacte. Le malade tousse, crache, maigrit, il est subfébrile, parfois même fait une hémoptysie. Tous les examens sont alors faits pour déceler la tuberculose ; la radio pourra, en cas de corps étranger, le révéler. Sinon on ne posera le diagnostic d'abcès du poumon chronique, de dilatation des bronches, qu'en dernier lieu, en désespoir de cause.

L'interrogatoire minutieux peut parfois orienter les recherches vers l'existence d'un corps étranger des bronches.

La radiographie après lipiodol montre la présence d'un obstacle qui obstrue, entièrement, une bronche ou bien le lipiodol peut filtrer entre l'obstacle et les parois de la bronche. On voit alors se dessiner un trajet sinueux et étroit au-dessus duquel apparaît une dilatation bronchique qui contraste avec la réplétion normale des autres territoires bronchiques et pulmonaires.

Les sécrétions, retenues au-dessous de l'obstacle, finissent par être soumises à l'action saprophytique : la muqueuse se dépouille de ses cils et de son épithélium, le

périchondre est attaqué et le cartilage se nécrose. Il en résulte une cavité remplie d'un magma de fongosités et de brides fibreuses baignant dans du pus. Il peut arriver même qu'une région, entièrement fermée à la ventilation et au drainage, devienne le siège d'une organisation fibreuse ; les bronches n'ont plus leur fonction physiologique et se présentent sous l'aspect de tubes rigides, pleins de pus et très dilatés. Quant au parenchyme pulmonaire, infecté, il se sclérose. Cet état de bronchectasie étendue, destructive, s'observe surtout dans les cas de corps étranger métallique des bronches.

Au niveau du corps étranger, la muqueuse est ulcérée, la paroi bronchique est altérée dans tous ses éléments constitutionnels, tissus élastique, cartilagineux et le rétrécissement cicatriciel, fibreux, est l'aboutissant certain de cet état. Cette sténose complique l'extraction du corps étranger et acquiert un caractère de permanence, dont la gravité dépend de son degré et de son siège.

L'examen bronchoscopique montre la bronche malade, tapissée d'exsudats purulents et à un certain niveau on aperçoit une sténose fibreuse, concentrique, bourgeonnante le plus souvent, emprisonnant le corps étranger.

Nous avons étudié séparément ces suppurations pulmonaires par corps étranger, pour montrer combien leur pronostic est différent de celui des suppurations d'autre nature. En effet, dans ces premiers cas, le pronostic est beaucoup plus favorable. Chevalier Jackson qui a mis au point cette question a démontré que, après l'extraction de l'obstacle, la guérison pouvait être parfaitement obte-

nue, aussi anciennes et aussi profondes que paraissent les lésions provoquées par la présence du corps étranger. Il pense, avons-nous vu, qu'il existe une sorte de barrière physiologique ou anatomique, « un mur de protection » contre l'envahissement du parenchyme pulmonaire par des processus infectieux endobronchiques. Ceci est surtout marqué pour les corps étrangers métalliques qui semblent être doués d'un pouvoir bactéricide. Les autres corps étrangers paraissent l'avoir à un degré moindre et ce sont les corps étranger végétaux qui le possèdent le moins. Cependant, même dans ces cas, la guérison est rapide. Il y a là un contraste net et Chevalier Jackson insiste sur l'opportunité de distinguer ces suppurations pulmonaires de celles reconnaissant une autre étiologie.

---

2) Abcès chronique du poumon
3) Dilatation des bronches

Dans l'abcès du poumon passé à la chronicité et la dilatation des bronches, le pronostic n'est malheureusement pas aussi favorable. Nous avons dit, au début de ce chapitre, qu'il était très délicat de faire la part de chacune de ces deux affections, mais il y a une notion commune qui domine le pronostic : c'est la sclérose pulmonaire et bronchique. C'est cette sclérose péri-inflammatoire qui rend la guérison incertaine et toujours lente. L'histologie nous apprend que cette sclérose est disposée, sous forme de larges bandes, qui rayonnent des bronches dilatées et sillonnent irrégulièrement le parenchyme pulmonaire. Elle est constituée par un tissu fibreux dense. Les bronches présentent des lésions destructives évidentes. L'épithélium a disparu, les fibres musculaires et élastiques sont remplacées par un tissu embryonnaire, souvent aussi les cartilages sont remplacés par un tissu fibreux. L'on conçoit bien qu'à des lésions aussi définitives, l'endoscopiste ne peut opposer qu'un traitement palliatif. La guérison complète est impossible et même, si elle se produit, elle n'est que temporaire et la poche se réinfecte à la première occasion.

Il s'agit de malades qui depuis de longues années « traînent une dilatation des bronches ». Le moindre refroidissement, la moindre grippe provoquent des aggravations soudaines avec toux, expectoration abondante, pu-

rulente et souvent fétide. On a tenté en vain tous les traitements possibles : les injections antiseptiques, sous-cutanées ou intra-trachéales, la cure de réduction du liquide, le drainage de posture, le traitement vaccinothérapique ou sérothérapique, le traitement antisyphilitique. Mais toutes ces méthodes se sont avérées impuissantes devant cette lésion locale définitive et en s'inspirant des excellents résultats de la collapsothérapie dans la tuberculose pulmonaire, on a préconisé le pneumothorax artificiel et la phrénicectomie.

Le pneumothorax, difficile à réaliser à cause des adhérences pleurales, est presque toujours inopérant.

La phrénicectomie a quelques accidents à son actif, accidents hémorragiques ou reprise des accidents infectieux. D'ailleurs on conçoit mal l'action que peut avoir la collapsothérapie sur la sclérose.

Il reste donc en dernier ressort : les méthodes bronchoscopiques et la chirurgie thoracique.

Cette chirurgie thoracique semble assez en faveur chez les Américains : la lobectomie est l'opération logique, puisqu'elle consiste en l'ablation du lobe atteint : mais elle comporte une mortalité effrayante, 57 % (Lilienthal).

Archibald extériorise le lobe et détruit les lésions au thermocautère ou à la diathermo-coagulation. Mais il a eu aussi une mortalité élevée. Graham, récemment, a repris ce procédé avec quelques modifications dans la technique et aurait obtenu jusqu'à présent des résultats meilleurs et une mortalité seulement de 6,6 %. Mais cette méthode est trop récente pour admettre le caractère définitif des guérisons et il faudrait voir ces malades pour

apprécier s'il ne persiste pas des séquelles. Dans le cas, très probable, d'une infirmité résiduelle due soit à la persistance de l'affection, soit à l'intervention chirurgicale, nous croyons qu'il est de beaucoup préférable d'améliorer le sort de ces malades par le traitement endoscopique.

Les malades, eux-mêmes, devant les résultats incertains de la chirurgie, préfèrent se tourner vers l'endoscopie en désespoir de cause. Nous pouvons leur promettre une amélioration certaine et appréciable, puisqu'elle leur permettra de reprendre sans difficulté leurs occupations. Mais ils devront suivre ce traitement avec régularité et persévérance, car ce n'est qu'à cette seule condition qu'ils en bénéficieront.

Au point de vue clinique, on peut être amené à considérer plusieurs types de malades qui répondent à des lésions de stades divers.

Dans un premier groupe, nous rangerons les malades qui sont le moins atteints et qui ne se plaignent que d'une expectoration abondante, surtout le matin après des quintes de toux, qui ne présente aucune fétidité, mais au contraire l'odeur classique de plâtre frais des dilatations bronchiques.

L'interrogatoire nous apprend que le malade est un tousseur, depuis longtemps ; parfois même il a présenté un ou plusieurs épisodes aigus.

L'examen physique, suivant le moment où il est pratiqué, peut révéler soit des signes cavitaires nets, soit quelques simples râles de bronchites. Mais, à cette pério-

de, la dilatation des bronches n'est pas compliquée, la sclérose pulmonaire est peu marquée. L'état général est bon.

Deux examens doivent être pratiqués :

— L'examen des crachats.

— La radio.

L'examen des crachats montre une flore microbienne variée : germes banaux, cocci.

En tout cas, on ne décèle jamais la présence de bacilles de Koch.

La radio permet, après injection de lipiodol, de constater l'existence de dilatations bronchiques, sans réaction scléreuse du parenchyme pulmonaire. Le lipiodol, en dessinant les parois de ces cavités, permet de voir des images typiques en glycine, en grappes de raisin, des opacités moniliformes sur le trajet des bronches et des dilatations sacculaires des bronches. Il faudra se méfier des images en cuvette, en nid de pigeon, qui n'ont rien de caractéristique, ces derniers n'étant en rapport qu'avec les coudures des bronches dues à la sclérose. Traitée à cette période la dilatation des bronches non compliquée, sans sclérose, peut ne pas être incurable. Même en admettant l'origine congénitale, syphilitique de l'ectasie bronchique, il est certain que son infection secondaire, la stase purulente, les efforts de toux qu'elles déterminent, accentuent les lésions des parois bronchiques et augmentent les dilatations. Surtout chez l'enfant, convalescent d'une maladie infectieuse, nous pourrons gué-

PLANCHE IV

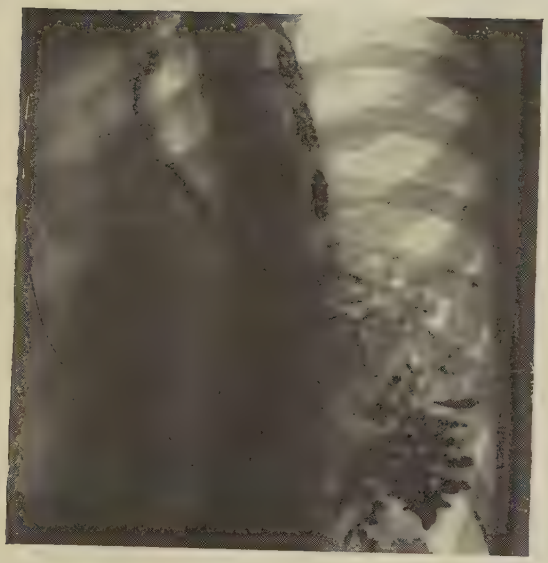

Dilatations base gauche sans sclérose

rir certaines dilatations à évolution rapide en supprimant cette stase purulente.

Malheureusement on voit plus souvent des malades, atteints de dilatation des bronches compliquée, évoluant depuis l'enfance, accompagnée de sclérose et d'abcès péribronchique. De temps à autre survient une poussée aiguë sur ce fond chronique : l'expectoration augmente alors d'abondance, la température oscillante comme toute fièvre de suppuration s'élève et quelques signes de congestion pulmonaire avec râles diffus se font entendre dans toute la poitrine. Au bout de quelque temps tout s'apaise, l'expectoration prend une odeur fétide par sphacèle des extrémités bronchiques dilatées ou par décomposition des sécrétions. Peu à peu ces périodes d'aggravation tendent à se rapprocher et le malade devient un infirme.

L'examen des crachats montrerait, en plus de germes banaux, la présence d'anaérobies.

L'examen radiographique montre un parenchyme pulmonaire très sombre dû à la sclérose et surtout des travées arborescentes partant du hile et s'étendant en éventail dans le parenchyme pulmonaire densifié. Elles traduisent la péribronchite scléreuse. D'autre fois le cliché montre un bloc pulmonaire imperméable aux rayons, plus ou moins étendu.

Les abcès péribronchiques peuvent compliquer aussi les images caractéristiques de dilatations des bronches. Dans certains cas de dilatations des bronches invétérés,

la radiographie peut montrer même, après l'injection de lipiodol, une scoliose trachéale, l'oblitération complète de la bronche, réduite à un moignon hilaire, la rétractation médiastinale avec dextrocardie ; les déformations diaphragmatiques, enfin des adénopathies médiastinales.

Si, dans les cas précédents de dilatation des bronches non compliquée, on avait pu obtenir une amélioration telle qu'on puisse prononcer le mot de guérison, il n'en est pas de même, malheureusement, dans les formes qui nous occupent. Il ne saurait être question de guérison intégrale, en présence de lésions aussi anciennes et aussi prononcées. Mais la bronchoscopie peut beaucoup pour ces malades. Ils se plaignent surtout de leur expectoration et de sa fétidité et les résultats immédiats obtenus par l'aspiration et le lavage sont toujours bons.

Quand on examine, après aspiration des sécrétions purulentes, l'arbre bronchique, on est frappé par l'aspect altéré que présente la muqueuse des parties susjacentes aux dilatations. Ces dilatations ne sont pas visibles, mais les lésions de voisinage permettent le diagnostic. La muqueuse est altérée, œdématiée, gélatineuse, épaissie, richement vascularisée, ce qui explique la fréquence des hémoptysies dans la dilatation des bronches. Cette muqueuse rétrécit le calibre de la bronche de drainage et peut même l'oblitérer. L'expectoration diminue, mais c'est le début d'une phase de rétention, s'accompagnant de fièvre et d'aggravation de l'état général. L'infection se surajoute et c'est à l'occasion de ces épisodes aigus que

PLANCHE V

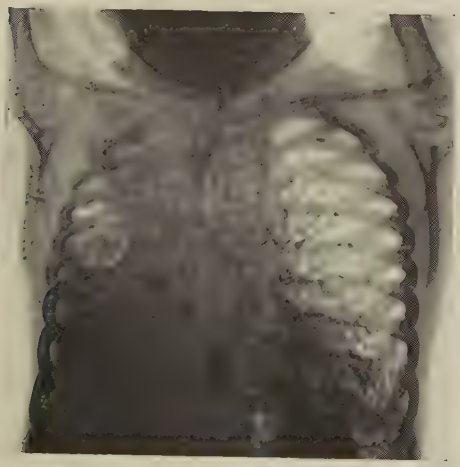

Dilatations base droite
Bande de sclérose.
Dilatations à droite.
Imâge en grappe de raisin.
Sclérose au début.
Scoliose trachéale.

PLANCHE VI

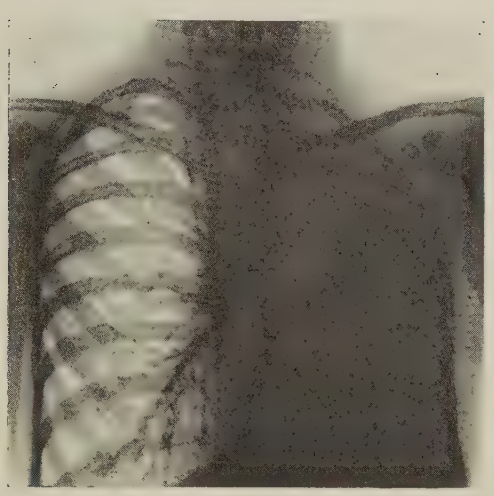

Dilatations bronche droite.
Bloc de sclérose.
Scoliose trachéale et œsophagienne.
Dextrocardie.



Dilatations bronche gauche. Sclérose pulmonaire.
Abcès péribronchique.

les abcès péribronchiques apparaissent et que la suppuration peut atteindre 500 gr. par jour.

Il est bon de ne pas laisser le malade faire des poussées analogues qui touchent son état général et l'amènent plus rapidement vers la cachexie et la défaillance cardiaque. On peut prévenir ces poussées, en désinfectant d'une façon régulière l'arbre bronchique, en faisant une séance par semaine ou par mois chez ce malade suivant la gravité de son cas.

Dès l'introduction du bronchoscope on obtiendra la rétraction de la muqueuse en pratiquant un spray d'adrénaline. Si elle est dégénérée et se rétracte mal, obstruant encore les orifices bronchiques, on pourra, avec prudence, cautériser les lésions avec un porte-tampon imprégné de nitrate d'argent au 1/50°. Il sera fait de même sur une muqueuse à tendance hémorragique.

La muqueuse rétractée de la bronche de drainage, la sonde de Lynah sera poussée dans les différentes ramifications bronchiques du lobe atteint pour faire une aspiration méthodique.

Le lavage sera pratiquée, dans les cas de fétidité, avec du sérum additionné de bleu de Méthylène. Le lavage ne consistera pas à injecter le liquide à l'aveugle, à faire une inondation broncho-pulmonaire, qui risque de provoquer une asphyxie immédiate, ou du moins de diffuser l'infection au reste du poumon sain et de provoquer des hémoptysies redoutables. Ce liquide, au moyen d'un irrigateur à double courant, devra être injecté méthodiquement et doucement, une bronche après l'autre.

Après le lavage, le malade bénéficiera d'une injection d'huile goménolée, eucalyptolée ou de préférence de lipiodol à la dose de quinze à vingt centimètres cubes. Le lipiodol a une action antiseptique et modificatrice. Dans les formes hémoptoïques il nous semble préférable de l'éviter après le lavage. En cas d'expectoration fétide, on utilisera une huile novarsenobenzolée dont les résultats ont été particulièrement intéressants.

---

4) Gangrène à forme prolongée

Dans ce chapitre des suppurations chroniques nous entendons ranger les formes de gangrèns pulmonaire localisées et prolongées à poussées successives.

Au bout de quelques semaines les signes de la gangrène s'atténuent : l'expectoration diminue d'abondance et de fétidité, l'état général s'améliore et le malade semble guéri et peut même reprendre son travail.

Mais au bout d'un temps variable, le malade présente une poussée aiguë avec reprise de tous les signes d'altération de l'état général : reprise de l'expectoration et de la fétidité de l'haleine et constitution d'un nouveau foyer pulmonaire constatable cliniquement et radiologiquement.

Finalement l'évolution de ces gangrènes à poussées peut se prolonger de longues années avec des phases de rémissions.

Sur ces malades aussi, le traitement endoscopique a pu donner de bons résultats. Lemariey a réussi à obtenir la sédation des symptômes fonctionnels si gênants, l'expectoration diminuèrent de quantité, les sécrétions perdirent leur fétidité. Même dans un cas il a obtenu une guérison complète. Après chaque aspiration, il avait pratiqué une injection d'huile novarsénobenzolée ou de bleu de méthylène.

Toutes ces manœuvres sont parfaitement tolérées si l'on suit la technique que nous avons décrite au début de ce travail : bromure quelques jours avant ; injection sous-cutanée de chlorhydrate de morphine et anesthésie soigneuse du larynx.

Aucune lésion du larynx ne sera constatée si l'on emploie la douceur et si l'on sait se contenter d'un tube de petit calibre.

CHAPITRE V

Contre - Indication

Nous venons de dire que toutes ces manœuvres endoscopiques sont parfaitement bien supportées par le malade. Mais il existe deux contre-indications formelles : la tuberculose et l'insuffisance cardiaque.

La tuberculose pulmonaire ou laryngée doit faire proscrire la bronchostopie. Aussi devra-t-on s'attacher à dépister une bacillose avant d'entreprendre tout traitement de cette sorte.

L'insuffisance du cœur droit est fréquente à la période ultime des scléroses et suppurations chroniques du poumon. Une symphyse pleurale, péricardique complique encore cet état de choses et c'est risquer une syncope mortelle que de vouloir essayer un traitement endoscopique chez ces malades.

L'existence de phénomènes généraux, graves, d'allure septicémique, et une déchéance physique trop avancée constituent enfin de nouvelles contre-indications.

CHAPITRE VI

Résultats

Cette méthode de traitement des suppurations pulmonaires, très en faveur en Amérique, est peu employée en France ; on ne peut nier toutefois les services qu'elle a rendus jusqu'ici.

Certains auteurs refusent leur confiance à ce procédé car l'abcès du poumon, récent, aigu, peut parfaitement guérir spontanément et d'autre part la guérison n'est pas obtenue dans les cas chroniques. Donc, ils ne voient pas l'utilité de soumettre ces malades à un traitement endoscopique, qui nécessite de nombreuses séances et qui ne donneront, en résumé, aucun résultat plus notable que les simples injections trachéales. Certes, il existe de nombreux cas d'abcès aigus du poumon traités et guéris médicalement, mais nous ne savons jamais si l'abcès évoluera d'une façon heureuse ; de plus, nous avons parfaitement le droit de favoriser cette guérison. Nous aurons ainsi guéri des malades rapidement et définitivement.

Dans les suppurations chroniques, nous avons déjà dit que la notion dominante était la sclérose pulmonaire et bronchique. Celle-ci est-elle minime ? Nous pouvons espérer la guérison totale. Celle-ci est-elle intense ? Nous sommes désarmés, mais nous pouvons améliorer l'état de ces malades ; nous réussirons par des aspirations et des lavages, à réduire leur expectoration, à faire disparaître la fétidité de leur haleine, à diminuer leur gêne respiratoire, et à leur prmettre de reprendre une existence normale.

Mais le malade devra se soumettre à ce traitement qui comporte de multiples séances : d'une part tout relâchement se traduisant par une aggravation de son état ; d'autre part, toute réinfection pulmonaire entraînerait l'anéantissement de l'amélioration obtenue après de longues semaines d'efforts. Le traitement reste donc, dans ces cas anciens, purement palliatif mais n'en conserve pas moins toute sa valeur, car jamais la bronchoscopie n'est restée entièrement inactive.

Combien de ces dilatations des bronches et de ces abcès du poumon, qui incommodent tant les maladse auraient pu être évités si l'on avait utilisé précocement cette méthode ? Et, dans ce but, le médecin doit prévenir le passage à la chronicité d'un abcès du poumon, ne pas attendre que la sclérose ait formé une coque fibreuse autour de cette cavité. Il doit se méfier de ces bronchites chroniques, de ces broncho-pneumonies traînantes de l'enfance, qui sont souvent le point de départ d'une dilatation des bronches.

Endoscopiquement on peut encore obtenir une évolution favorable à cette phase ; et tout doit être mis en œuvre pour dépister ces affections et particulièrement nous rappelons l'utilité de la radiographie après injection intratrachéale de lipiodol.

———

Observations

OBSERVATION I

Abcès par corps étranger

M... G..., 7 ans.

Culot de crayon dans sa gaîne métallique. L'accident remonte à 4 jours. Aucune tentative d'extraction n'a été faite.

A l'examen :

Dyspnée vive.

Foyer de râles sous-crépitants à la partie moyenne du poumon gauche avec souffle léger, sans matité.

Quelques sibilants dans toutes la hauteur des deux poumons.

Température 39°4.

Radio (Voir Radio n° 7).

La radiographie montre un corps opaque de 2 cm. de long, paramédian gauche dans le 4e espace intercostal.

L'opacité que montre la radio sur toute la hauteur du poumon gauche est liée à une pleurésie ancienne et sans rapport avec l'accident.

Une injection intratrachéale de lipiodol contrôle la position du corps étranger dans la bronche gauche à l'origine de la bronche du lobe supérieur. Il y est fortement enclavé et les quintes de toux provoquées par l'injection de lipiodol n'en déterminent pas l'expulsion (1).

(1) Lemariey a préconisé (Société laryngol. des Hôpitaux de Paris 1928) l'injection de Lipiodol, non seulement pour préciser le siège du C. E. opaque ou transparent, mas encore dans un but thérapeutique : l'injection de lipiodol peut amener l'expulsion spontanée d'un corps de petit volume et non enclavé.

Bronchoscopie (Lemariey).

Sans anesthésie. Position déclive.

Instrumentation de Brünings, n° 4.

Dès la bifurcation trachéale, on constate un suintement purulent provenant de la bronche gauche.

L'exploration de la bronche gauche montre une muqueuse turfescente et enflammée, masquant partiellement le C. E. Après assèchement de la bronche au porte éponge et pulvérisation d'adrénaline, le C. E. apparaît nettement. Du pus suinte le long de la paroi bronchique.

Le désenclavement à la pince provoque une débâcle purulente : une dizaine de centimètres cubes de pus collecté derrière le C. F.

Aspiration du pus.

Extraction facile à la pince Dent de Serpent de Chevalier Jackson.

Injection de 10 cc. de lipiodol au niveau de la cavité purulente.

Suites opératoires.

Les deux jours suivant l'extraction : dyspnée intense de caractère pulmonaire.

Température se maintient entre 38° et 39°.

Au 5e jour : température 37°.

Etat général et local : excellent.

Pas de troubles laryngés.

Une injection de lipiodol pratiquée 15 jours après n'a dénoté aucun signe anormal au niveau de la bronche gauche.

OBSERVATION II

Abcès aigu du poumon

C..., 35 ans.

Episode pulmonaire d'allure broncho-pneumonique. Matité. Foyer de sous-crépitants au niveau du lobe supérieur droit.

Température : 39°.

Vomique au 10e jour.

La température retombe aux environs de 38°.

Expectoration purulente, non fétide, germes de suppuration banale sans anaérobie ; 550 gr. par jour.

Bronchoscopie (Lemariey).

5 jours après la vomique :

Pus dans la trachée et dans la bronche souche droite.

La muqueuse à l'origine de la bronche épartérielle apparaît tuméfiée, rouge vif, laissant filtrer un mince filet de pus.

Pulvérisation de Butelline-adrénaline.

La rétraction de la muqueuse amène une débacle purulente. L'introduction de la canule de Lynah dans la bronche épartérielle permet l'aspiration d'une quinzaine de centimètres cubes de pus.

Injection de 20 cc. de lipiodol dans la bronche épartérielle.

Une deuxième et troisième bronchoscopie déterminent en 10 jours la disparition complète des phénomènes pulmonaires et ramènent l'expectoration de 550 gr. à deux ou trois crachats muco-purulents par jour.

3 nouvelles bronchoscopies de contrôle ont été pratiquées pendant les 3 mois suivants : aspect de bronche normale.

Le malade revu 18 mois après n'a présenté aucune récidive.

OBSERVATION III

Abcès gangréneux

D..., 40 ans.

Abcès gangréneux diffus du poumon droit.

Température : 40°.

Etat général profondément infecté.

Bronchoscopie (Dr Rouget).

Anesthésie locale réduite au minimum.

Aspiration.

Injection de 20 cc. de sérum antigangréneux polivalent.

Diminution de la fétidité et de l'abondance de l'expectoration.

Amélioration de l'état général.

Température : 38°-38°5.

Une deuxième bronchoscopie amène une sédation plus marquée des symptomes et semble provoquer la localisation de l'infection jusque là diffuse.

Après une troisième bronchoscopie, le malade présente les signes d'un abcès collecté et est confié au chirurgien pour pneumotomie.

Les 3 bronchoscopie ont été pratiquées en l'espace de 10 jours.

OBSERVATION IV

Dilatation des bronches

Dilatation de la bronche droite. Abcès péribronchique. Sclérose pulmonaire. Dilatation légère à gauche.

Radio n° 6.

R..., 30 ans.

Première bronchoscopie faite par le Dr Rouget. Nous avons ensuite pratiqué 8 bronchoscopies pour : aspiration et instillation d'huile novarsonobenzolée après lavage.

Ce aspirations et ces lavages ont réduit considérablement l'abondance de l'expectoration. La fétidité a disparu par les injections d'huile au novarsénobenzol.

Nous avons été frappé par la grosse quantité de sécrétions purulentes que l'on ramenait à chaque séance (200 gr.). Ces sécrétions étaient en rapport avec un volume extraordinaire des dilatations et des abcès péribronchiques.

Après chacune de ces manœuvres le malade ressentait une sensation de bien-être considérable, de soulagement ; et la dyspnée diminuait d'une façon notable. L'état général s'est bien amélioré. Mais en février 1929, le malade a contracté une grippe qui l'a emporté.

Cet exemple nous montre la gravité des surinfections chez ces malades.

OBSERVATION V

F..., 9 ans.

Dilatation des Bronches.

Expectoration depuis l'âge de quatre ans ; à cette époque successivement : rougeole et coqueluche.

Depuis bronchites traînantes, poussées de réchauffement deux ou trois fois par an avec augmentation de l'expectoration et de la fétidité.

Amaigrissement, cachexie pseudo-tuberculeuse. Jamais de bacilles.

Radio après lipiodol :

Dilatations à la base droite, limitées au lobe inférieur ; aspect de grappe de glycine.

Pas de sclérose notable.

Première bronchoscopie :

A l'aspiration, pus fétide.

Muqueuse congestionnée, épaissie.

Les lésions sont uniquement localisées à la bronche infé-

rieure droite qui présente l'aspect typique de la bronche de drainage.

Injection de 10 cc. de Lipiodol.

La semaine suivante : diminution de l'expectoration, après une augmentation notable le lendemain de la bronchoscopie.

Disparition presque complète de la fétidité.

6 bronchoscopies ont été pratiquées ultérieurement à des intervalles variant de 8 jours à 3 semaines.

Injection après chaque aspiration soit de Lipiodol, soit d'huile novarsenobenzolée.

Quatre mois après la première bronchoscopie, le malade quitte le service : Plus d'expectoration ni de fétidité. L'aspiration ne ramène plus que quelques sécrétions muco-purulentes, aussi bien au niveau de la bronche gauche que de la bronche droite

---

OBSERVATION VI

M..., 45 ans.

Bronchite chronique avec dilatation des bronches dont les première manifestations remontent à l'âge de 20 ans.

Depuis 5 à 6 mois : aggravation de l'état général. Plusieurs poussées de réchauffement. La dernière s'accompagne d'une expectoration abondante (500 gr. par jour) particulièrement fétide.

Température : 38°5, 39°.

Amaigrissement considérable, teint jaune paille ; confiné au lit.

Le diagnostic posé est celui de gangrène à forme prolongée, sur un fond de dilatations des bronches.

La radio montre quelques dilatations ampullaires aux deux bases et augmentation de volume cylindrique des bronches des deux lobes inférieurs.

Première bronchoscopie :

Aspirationd e 50 cc. de pus.

Lavage des bronches du lobe inférieur droit, puis du gauche, avec solution très étendue de bleu de méthylène.

Injection dans chaque bronche inférieure de 15 cc. d'huile novarsenobenzolée.

3 autres bronchoscopie sont pratiquées au cours des 10 jours suivants :

A ce moment l'expectoration est tombée à 25 gr. et la fétidité à complètement disparue.

Depuis cette époque, le malade a repris ses occupations et gané 12 kilogrammes.

Deux an après, à l'occasion d'une grippe légère, reprise de l'expectoration : 100 gr. et légère fétidité.

5 nouvelles bronchoscopies ramènent l'expectoration à quelques crachats.

Revu chaque mois, pendant 8 mois : état général et local parfait.

Conclusions

Les progrès, d'ordre technique, ont étendu les indications de la bronchoscopie, limitée jusqu'à ces dernières années, à l'extraction des corps étrangers.

Indépendamment des précisions de diagnostic anatomique et bactériologique qu'elle peut apporter dans l'étude des affections broncho-pulmonaires, la bronchoscopie s'inscrit aujourd'hui parmi les traitements les plus actifs des suppurations pulmonaires.

Aspiration des sécrétions purulentes, lavage bronchique, traitement des parois des cavités suppurantes par l'attouchement, l'injection ou la pulvérisation de liquides antiseptiques et modificateurs : telles sont les grandes lignes de la thérapeutique endoscopique.

Les indications et les résultats obtenus sont fonction du caractère aigu ou chronique de la suppuration pulmonaire :

Dans les formes aiguës, telles que l'abcès du poumon, la guérison peut être obtenue sans séquelle, si la suppuration est traitée précocement dès la vomique ; les abcès liés à la présence d'un corps étranger présentent une bénignité tout à fait particulière, et guérissent dès que l'on

a pratiqué l'extraction du corps dont la présence déterminait l'obstruction et l'infection bronchique.

Les suppurations gangréneuses, au contraire, et, d'une manière générale, les processus mal limités, présentent une gravité extrême et restent le plus souvent au-dessus des ressources de la thérapeutique endoscopique.

Dans les formes chroniques, telles que les abcès anciens du poumon ou les dilatations bronchiques, le pronostic est fonction de l'âge de la lésion et de la réaction sclérosante du parenchyme pulmonaire environnant.

Le plus souvent, étant donné les suppurations invétérées des cas traités chez l'adulte, l'endoscopie ne peut prétendre qu'à un traitement palliatif :

Diminution du volume et de la fétidité de l'expectoration.

Suppression des poussées de réchauffement et des phénomènes dyspnéiques.

Amélioration de l'état général.

Les résultats, encourageants, obtenus doivent nous inciter à traiter précocement les suppurations pulmonaires chroniques et pour cela, à dépister, dès le plus jeune âge, par le lipiodo-diagnostic, l'installation des processus de la bronchectasie et de la sclérose pulmonaire évoluant sous le masque d'une bronchite chronique banale.

Vu, le Doyen, *Vu le Président,*

ROGER. ROGER.

Vu, et permis d'imprimer :

Le Recteur de l'Académie de Paris,

CHARLETY.

Bibliographie

ARCHIBALD. — The Surgical Treatment of Bronchiectasis. — *Can. Med. Ass. Journal*, mars 1924.

— Le traitement chirurgical des suppurations pulmonaires. — *Archives médico-chirurgicales de l'appareil respiratoire*, tome II, n° 5, 1927, pages 411-443.

AUCOIN. — Endoscopie perorale. — *Archives Internationales de Laryngologie*, juin 1929, pages 729-735.

BALLON. — The value of Lipiodol in the Diagnosis and Treatment of Abcess of the Lung. — *Surg. Gyn. and Obst.*, janvier 1927, page 1.

CARPENTIER. — Bronchoœsophagoscopie. — *The laryngoscope*, mai 1914.

CLERF. — 17 bronchoscopies d'urgence dans un cas ; extraction d'un pois, aspiration des sécrétions bronchiques. — *Travail de la Clinique de Jefferson-Hospital*, 1925.

CHEVALIER-JACKSON. — 1) Endoscopie et Chirurgie du larynx. — *Edition française*.

— 2) Indications, Technique et Résultats de la bronchoscopie. — *Monographies oto-rhino-laryngologiques internationales*, n° 14.

— 3) Abcès pulmonaire post-amygdalectomique. — *Atlantic-Medical Journal*, février 1926, cité dans les *Archives int. de Laryngologie*, 1926, p. 480.

— 4) Contraste entre les suppurations pulmonaires dues aux corps étrangers des bronches et les suppurations pulmonaires d'autre étiologie. — *Surg. Gyn. and. Obst.*, mars 1926. Cité dans les *Archives Intern. de Laryngol.*, 1926, p. 481.

— 5) Les suppurations du poumon consécutives aux corps étrangers. — *Surg. and Obst.*, vol. XI, 11 mars 1926, n° 3. Cité dans les *Archives Int. de Laryngologie*, 1926, p. 485.

— 6) Les infections pulmonaires non spécifiques, le drainage endoscopique. — *Archives nationales de Laryngologie*, avril 1927.

L. Daily et R. K. Daily. — Observations bronchoscopiques et œsophagoscopiques dans les amygdalectomies. — *Texas State Journal Med.*, août 1927, p. 277.

Ephraïm. — Importance de la bronchoscopie en médecine. — *Berliner Klin. Wochensh.*, 25 oct. 1909.

— Thérapeutique endobronchique. — *Berliner Klin. Wochensh.*, 4 juillet 1910.

— Traitement local des affections chroniques des bronches. — *Arch. für Laryng. Rhin.*, T. XXIV, n° 1 (1910). — *Archives internat.*, nov.-déc. 1910.

Fairen. — Chirurgie du poumon par les voies naturelles. — — *Travail de la Clinique O. R. L. de la Faculté de Saragosse*, 1926.

Forbes. — La bronchoscopie dans le traitement des abcès pulmonaires. — *Xe Congrès Intern.*, Paris, 1922. Cité dans *Revue de Moure*, 1922, p. 961. Cité dans *Annales*, 1922, p. 981.

Graham. — The Surgical Treatment of Bronchiectasis. — *Arch. Surg.*, 1923, janv., p. 321.

Guisez. — Les indications de la bronchoœsophagoscopie. — *Revue Médicale*, 12 mars 1910, p. 177.

HALLIDAY. — Méthode bronchoscopique dans le diagnostic et le taitement de certains troubles des poumons et des bronches. — *Can. Med. Ass. Journ.*, mai 1927, p. 501.

IGLAUER. — Rapports de la bronchoscopie avec la chirurgie et la médecine. — *Laryngoscope*, février 1924. Cité dans *Revue de Moure*, 1926, p. 568.

KILLIAN. — La trachéobronchoscopie au point de vue diagnostique et thérapeutique. — *Laryngoscope*, décembre 1926.

KINDBERG. — La dilatation des bronches. — *Science Médicale pratique*, 1929, p. 392.

KOURILSKY. — Les abcès du poumon. — *Thèse de Paris*, 1928.

KULLY. — Traitement des suppurations pulmonaires par voie endoscopique. — *American Journal of Surgery*, mars 1921.

LILIENTHAL. — Resection of the Lung for suppurative Infections. — *Ann. Surg.*, mars 1922, p. 75.

LEMARIEY. — Les indications et les résultats du traitement bronchoscopique des suppurations pulmonaires. — *Communication à la Société d'O. R. L. des Hôpitaux de Paris*, le 8-7 1929 (voir également Rouget).

— L'injection de lipiodol dans les cas de corps étrangers des bronches. — *Communication à la Société d'O., R. L.*, 1928.

LYNAH. — Etude bronchoscopique de l'abcès pulmonaire. — *Journal of the Amer. Medec. Assoc.*, 12 nov. 1921. Cité dans *Annales* 1922, p. 111.

LUKENS. — La valeur de la bronchoscopie dans le traitement de l'asthme. — *Laryngoscope*, T. XXV, n° 3. Cité dans *Annales*, 1925, p. 764 (voir également Moore).

MOERSCH. — La valeur de la bronchoscopie dans le diagnostic et le traitement des affections du poumon. — *Minnesota Medecine*, vol. X, n° 8, p. 467-472, août 1927.

MOORE et LUKENS. — Le traitement bronchoscopique des suppurations pulmonaires et de l'asthme bronchique. — *Atlantic Medical Journal*, 1925.

MOULONGUET. — Traitement endoscopique des bronchorrhées. — *Archives médico-chirurgicales de l'appareil respiratoire, tome II*, n° 5, 1927.

MYERSON. — Bronchoscopy in the general Hospital. — *Long Island Medical Journal*, vol. 21, juillet 1927, n° 7, p. 401.

ROUGET et LEMARIEY. — Etude pathogénique, clinique et thérapeutique des accidents respiratoires secondaires aux corps étrangers trachéo-bronchiques. — *Archives médico-chirurgicales de l'appareil respiratoire*, 1930.

— Ce que le médecin peut attendre de la bronchoscopie. — *Journal de Médecine et de Chirurgie pratiques*, tome C, 10 avril 1929, 7e Cahier, p. 233.

SERGENT et BORDET. — Bronchorrhées purulentes chroniques. — *La Presse thermale et climatique*, 1er décembre 1927.

SOULAS. — Intérêt de la trachéo-bronchoscopie pour le médecin praticien. — Progrès Médical, 30 nov. 1925.

SUCHANEK. — Quel service rend la bronchoscopie et la bronchographie pour le praticien. — *Aertzl. Praxis*, 1925, f. 5.

WHITTEMORE. — The Treatment of Suppurative conditions of the Lung. — *Journal Maine Med. Ass.*, July 1926.

YANKAUER. — Bronchiectasis from the stand point of the bronchoscopist. — *New-York Medical Journal*, février 1916.

IMP. COMMERCIALE PERRETTE, LIMOGES.